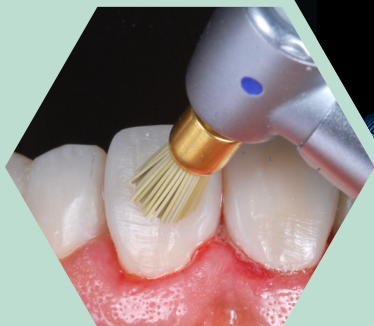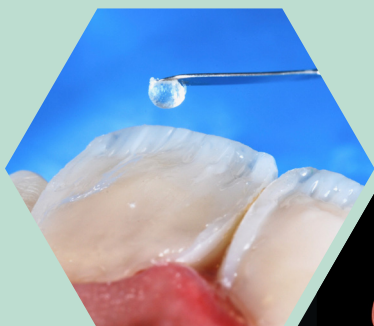


CASO CLÍNICO



Restabelecimento de forma e estética

com Harmonize

Prof. Dr. Adriano Lima

CRO-SP 89.425

Prof. Dr. Diogo Dressano

CRO-SP 98.001

Kerr
RESTORATIVES



PROF. DR. ADRIANO LIMA

CRO-SP 89.425

- Especialista, Mestre e Doutor em Dentística (FOP-UNICAMP).
- Professor do Curso de Mestrado em Odontologia da Universidade Paulista - UNIP.



PROF. DR. DIOGO DRESSANO

CRO-SP 98.001

- Especialista em Cirurgia Plástica Periodontal pela Faculdade de Odontologia São Leopoldo Mandic/Campinas.
- Mestre em Clínica Odontológica - área de Dentística pela FOP/UNICAMP.

FOTO INICIAL DO SORRISO

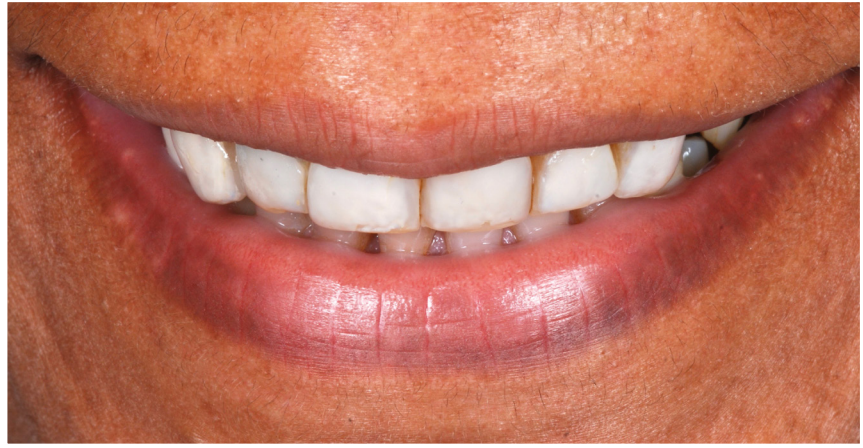

Figura 1

Aspecto inicial demonstrando as restaurações com contorno e cor comprometendo a estética. (Fig. 2)

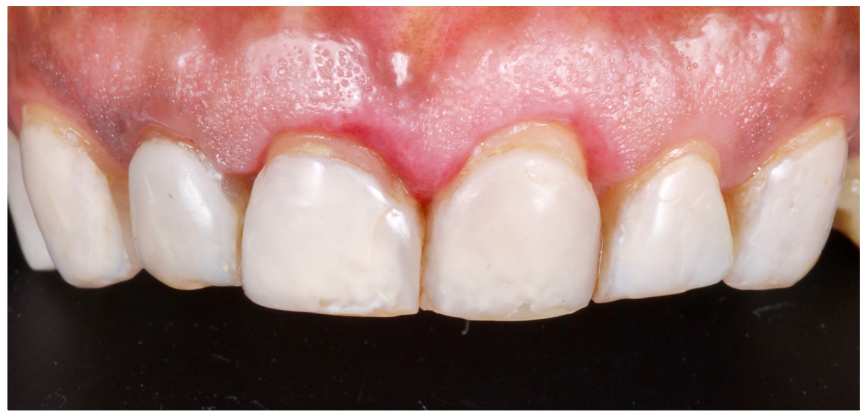

Figura 2

Aplicação de sistema adesivo OptiBond S. (Fig. 3)

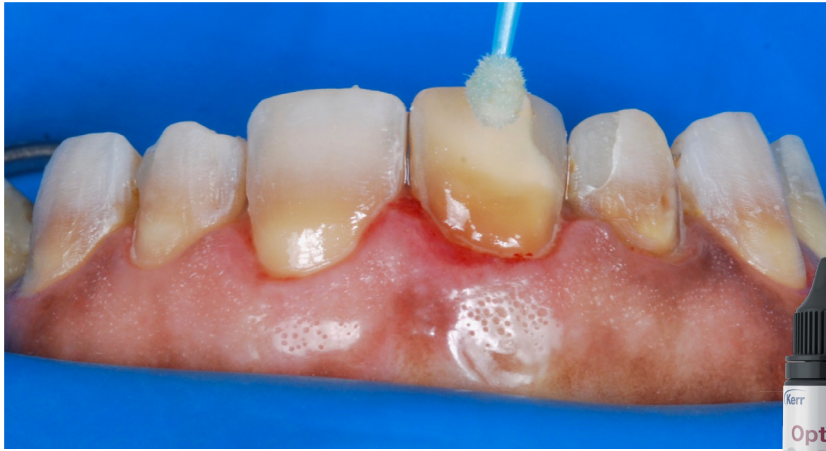
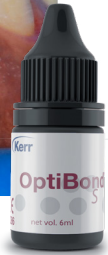
Figura 3



Concha palatina e proximais confeccionadas com Harmonize esmalte A1. Note que o fundo foi mascarado com pigmento cor A3 opaco para uniformização da cor. (Fig. 4)

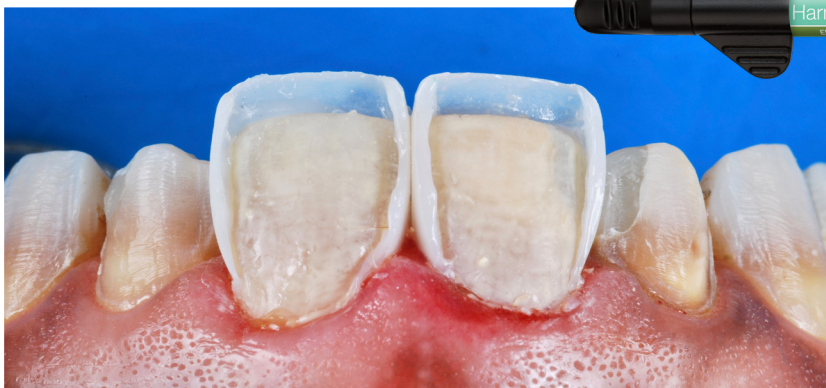

Figura 4



Aplicação de pigmento na região incisal sobre a resina Harmonize dentina A2. (Fig. 5 e 5.1)

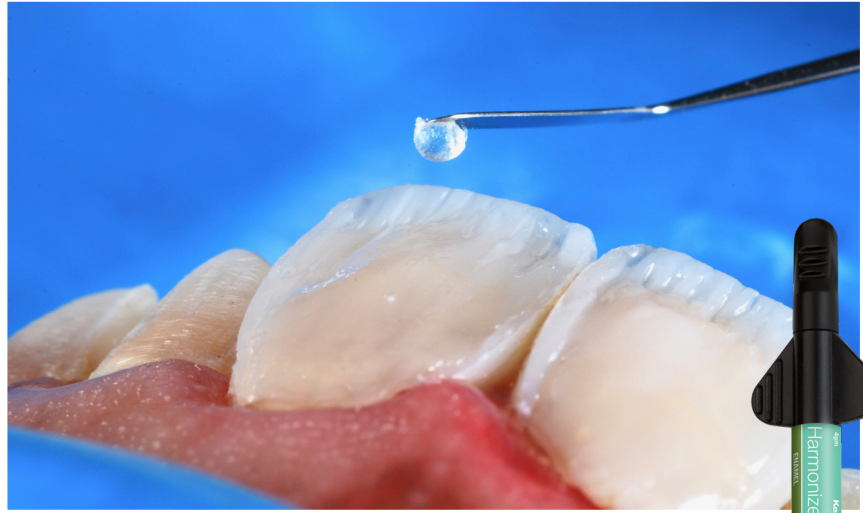

Figura 5

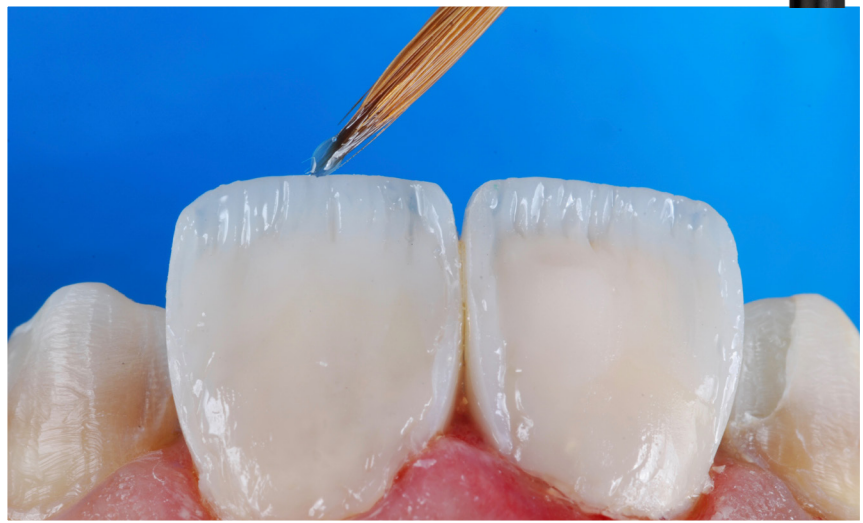

Figura 5.1

Ajuste do contorno utilizando discos de acabamento e polimento (OptiDisc, Kerr) nas diferentes granulações. (Fig. 6)

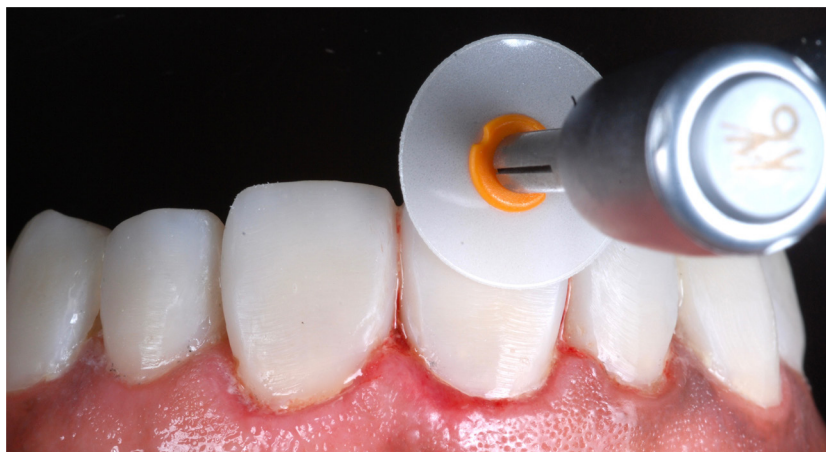

Figura 6

Polimento com escova de carbeto de silício (Occlubrush, Kerr), seguida de aplicação de pasta. (Fig. 7)

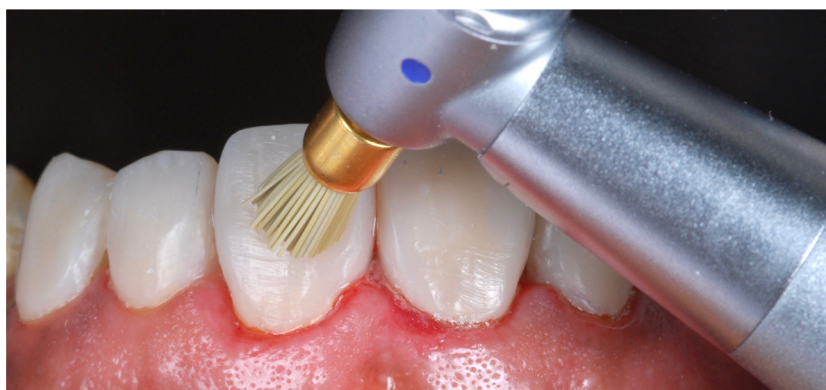

Figura 7

Aspecto final das restaurações. (Fig. 8)

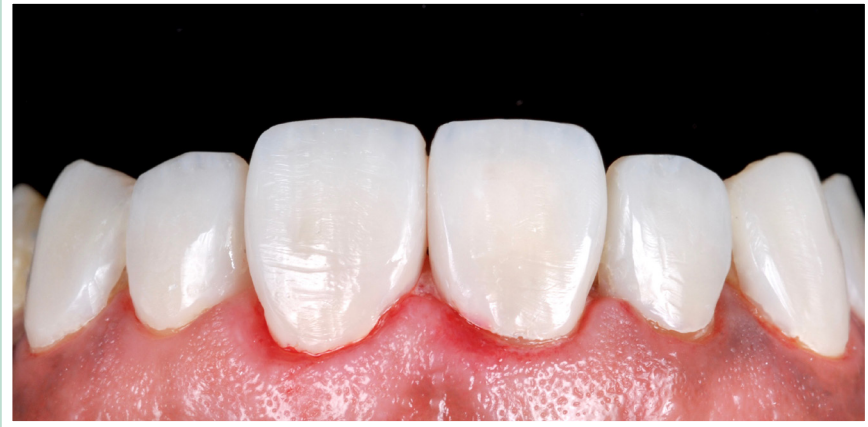


Figura 8

Sorriso final da paciente após o tratamento restaurador com restaurações diretas utilizando Harmonize. (Fig. 9)

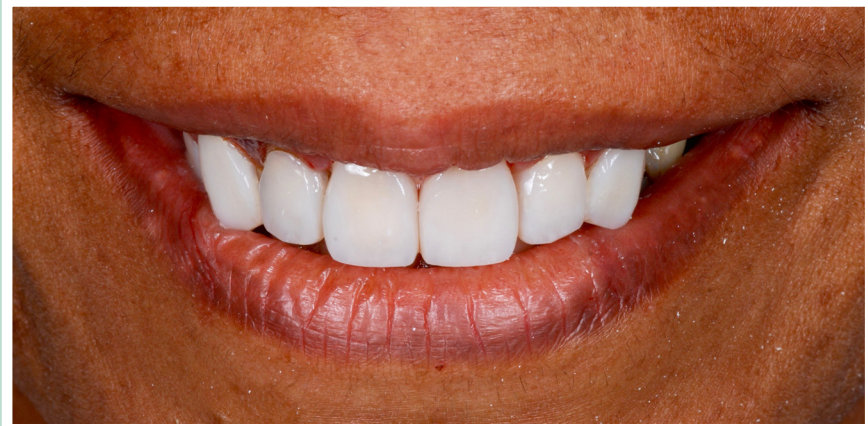


Figura 9

Quer saber mais sobre a resina Harmonize?

SIM, TENHO INTERESSE

Ao clicar no botão você será
direcionado para uma página com
mais informações do produto.



Kerr[™]
RESTORATIVES